ÜBER DAS

# REISKÖRPERHYGROM

DER

# BURSA SUBDELTOIDEA.

---

INAUGURAL-DISSERTATION

ZUR ERLANGUNG DER DOKTORWÜRDE

IN DER

MEDIZIN, CHIRURGIE UND GEBURTSHILFE

UNTER DEM PRÄSIDIUM VON

DR. P. VON BRUNS

O. Ö. PROF. DER CHIRURGIE UND VORSTAND DER CHIRURG. KLINIK IN TÜBINGEN

DER MEDIZINISCHEN FAKULTÄT ZU TÜBINGEN

VORGELEGT VON

CARL BLAUEL

APPROB. ARZT AUS BRESLAU.

---

TÜBINGEN 1898

VERLAG DER H. LAUPP'SCHEN BUCHHANDLUNG.

ÜBER DAS

# REISKÖRPERHYGROM

DER

# BURSA SUBDELTOIDEA.

---

INAUGURAL-DISSERTATION

ZUR ERLANGUNG DER DOKTORWÜRDE

IN DER

MEDIZIN, CHIRURGIE UND GEBURTSHILFE

UNTER DEM PRÄSIDIUM VON

DR. P. VON BRUNS

O. Ö. PROF. DER CHIRURGIE UND VORSTAND DER CHIRURG. KLINIK IN TÜBINGEN

DER MEDIZINISCHEN FAKULTÄT ZU TÜBINGEN

VORGELEGT VON

CARL BLAUEL

APPROB. ARZT AUS BRESLAU.

ACAD. LUGD. BAT. BIBL.

---

TÜBINGEN 1898

VERLAG DER H. LAUPP'SCHEN BUCHHANDLUNG.

Meinen lieben Eltern

gewidmet.

Meinem hochverehrten Lehrer, Herrn Prof. Dr. v. Bruns, erlaube ich mir meinen besten Dank auszusprechen für die Anregung zu dieser Arbeit und für die freundliche Unterstützung beim Anfertigen derselben. Desgleichen bin ich Herrn Prof. Dr. v. Baumgarten für seine liebenswürdige Unterstützung bei dem histologischen Teile dieser Arbeit zu grossem Danke verpflichtet.

C. Blauel.

Digitized by the Internet Archive
in 2026

https://archive.org/details/IA41552301_0169

Zu den seltensten Schleimbeutelhygromen gehört dasjenige der Bursa subdeltoidea. Ein derartiger, kürzlich in der hiesigen chirurgischen Klinik des Herrn Professors Dr. v. Bruns zur Beobachtung und Operation gelangter Fall bot ein so ausgesprochenes Bild dieser Affektion, dass es sich lohnt, denselben genauer mitzuteilen und im Anschluss daran ein zusammenfassendes Bild dieserKrankheit zu geben.

Die erste Beobachtung eines solchen Falles dürfte wohl die von Gregory Smith[1]) im Jahre 1834 veröffentlichte sein. Seitdem sind nur wenige hinzugekommen. Vor kurzem hat Alex. Richard[2]) bei Gelegenheit der Mitteilung eines eigenen Falles vier andere aus der französischen und englischen Litteratur zusammengestellt. Ausserdem

1) London med. Gaz. 1834.

2) De l'Hygroma à grains riziformes de la bourse sousdeltoidienne. Thèse. Paris 1898.

ist es mir gelungen, noch neun weitere Fälle zu sammeln, so dass die Gesamtzahl der bis jetzt zur Beobachtung und Veröffentlichung gekommenen Fälle von Hygrom der Bursa subdeltoidea sich auf 15 beläuft.

Ehe ich zu der genauen Beschreibung des in der hiesigen chirurgischen Klinik beobachteten Falles übergehe, erübrigt es noch, Einiges über die Topographie der Schleimbeutel der Schultergegend im Allgemeinen und der Bursa subdeltoidea im Besonderen anzuführen.

Es darf uns nicht Wunder nehmen, dass bis vor wenigen Jahren über die verschiedenen Schleimbeutel dieser Gegend, über ihre genaue Lage, ihr regelmässiges Vorkommen und über etwa vorhandene Kommunikationen mit benachbarten Schleimbeuteln oder mit dem Schultergelenke erhebliche Meinungsverschiedenheiten herrschten, welche zum geringen Teile auch wohl noch jetzt bestehen. Einmal hat sich die Anatomie erst gegen Ende des vorigen Jahrhunderts überhaupt diesen, bis dahin nicht beachteten oder nicht gekannten Gebilden zugewandt. Dann aber bringt es vor allem die Entwickelung der Schleimbeutel mit sich, dass verschiedene Autoren auch verschiedene Resultate fanden. Aus Heineke's[1]) grundlegender Arbeit wissen wir, dass nur eine kleine Anzahl der später vorhandenen Schleimbeutel sich schon beim Embryo finden. Die übrigen bilden sich erst im extrauterinen Leben, sei es bald nach der Geburt, sei es auch erst im reifen Alter. Sie bilden sich überall dort, wo ein Druck auf die Haut oder auf Muskeln stattfindet, oder wo Teile des Bewegungsapparates in steter reibender Berührung sich befinden. Sie sind also Anpassungsprodukte des Körpers an mechanische Einflüsse, mithin wie diese wechselnd. Die schon im Fötus angelegten oder vorhandenen Bursae sind diejenigen, welche ein verhältnismässig regelmässiges Vorkommen und bei verschiedenen Individuen dieselben anatomischen Eigentümlichkeiten zeigen, wenngleich geringe Abweichungen von der Norm auch hier noch häufig beobachtet werden.

Was die Schleimbeutel der Schultergegend anbetrifft, so beweist schon der Unterschied der Anzahl der als vorkommend bezeichneten Schleimbeutel die Uneinigkeit der verschiedenen Autoren. Während Monro und Luschka nur drei, Hyrtl sogar nur einen angeben, spricht Heineke, abgesehen von subkutanen und sechs schon teilweise zur Fossa infraclavicularis gehörenden, von sieben Bursae mucosae in der nächsten Umgebung des Schultergelenkes. Von diesen

1) Heineke. Anatomie und Pathologie der Schleimbeutel und Sehnenscheiden. Erlangen 1867.

sind nach demselben Autor beim Fötus vier bereits angelegt, nämlich die Bursae mucosae subacromialis, subdeltoides, subcoracoidea und latissimi dorsi.

Den modernen Anschauungen entsprechen wohl am meisten die Angaben von Joessel[1]), welcher folgende vier Schleimbeutel jener Gegend erwähnt;

1) Bursa mucosa subdeltoidea (subacromialis),
2) „ „ subscapularis,
3) „ „ intertubercularis,
4) Bursae muc. subcoracoideae.

Die Bursa mucosa subdeltoidea, auch Bursa musculi deltoidei genannt, ist diejenige, welche von allen Autoren als eine regelmässig vorkommende Bildung erwähnt wird. Ueber ihre Kommunikation mit dem Schultergelenke und der benachbarten Bursa subacromialis herrscht aber Meinungsverschiedenheit. Hierin müssen wir wohl der Ansicht beitreten, dass, wie auch in dem später mitzuteilenden Falle, eine Verbindung mit der Gelenkhöhle normaler Weise nicht besteht. Wo sie vorhanden gewesen sein soll (Hyrtl), müssen wir sie auf eine mechanische Verletzung der Wand der Bursa zurückführen. Eine Kommunikation mit der Bursa subacromialis ist jedoch als Regel anzusehen. Dafür sprechen durchaus die bisher beobachteten pathologischen Fälle, wie auch der unsrige. Joessel erwähnt deshalb auch gar nicht eine besondere Bursa subacromialis, sondern betrachtet sie als einen kleineren Teil oder Fortsatz der Bursa subdeltoidea unter das Akromion.

Als zusammenfassende Beschreibung der Bursa mucosa subdeltoidea will ich Joessel's Worte über dieselbe anführen: „Hinter dem Ursprunge des Musculus deltoideus am Akromion findet sich ein beständiger, mächtiger Schleimbeutel. Er wird nach oben vom Musc. deltoideus und einem Teile des Akromions bedeckt, nach unten liegt er auf dem Tuberculum majus und der Sehne des Musc. supraspinatus. Es besteht nicht selten an der Stelle, wo der Schleimbeutel vom Musc. deltoideus sich unter das Akromion erstreckt, eine Einschnürung, die ihn in einen subacromialen und einen subdeltoidealen trennt, aber eine vollständge Trennung mag wohl nie vorkommen.

Kommunikationen zwischen Schleimbeutel und Gelenkhöhle finden sich normaler Weise nicht; denn der Schleimbeutel ist von der Kapsel durch die Sehne des Musc. supraspinatus getrennt. Reisst aber die Sehne des Musc. supraspinatus vom Tuberc. majus ab, wie

1) G. Joessel. Topograph. chirurg. Anatomie. Bonn 1884.

das häufig bei Humerusluxationen beobachtet wird, so nimmt dieselbe immer den oberen Teil der Kapsel mit, mit welchem sie fest verwachsen ist. Dadurch können Kommunikationen zwischen dem Schleimbeutel und der Gelenkhöhle hergestellt werden."

So erscheint die Bursa subdeltoidea als ein Gebilde, welches zwischen den Musc. deltoideus und supraspinatus einerseits und den oberen Humerusteil und das Akromion andererseits eingeschaltet ist. Seine Aufgabe besteht darin, die Bewegung dieser Teile gegen einander zu erleichtern, eine Aufgabe, welche bei dem ausserordentlich häufigen Gebrauche jener Muskeln von der grössten Wichtigkeit ist. Es ist erklärlich, dass pathologische Veränderungen dieser Bursa auch eine weitgehende Behinderung der von jenen Muskeln ausgeführten Bewegungen, der Abduktion und Aussenrotation zur Folge haben wird, während die Beweglichkeit des Scapulo-Humeralgelenkes eine ungehinderte bleibt.

Ich gehe nun zur Beschreibung des in der hiesigen chirurgischen Klinik zur Beobachtung gekommenen Falles über.

L. S., 44 Jahre alt, am 11. II. 98 in die Klinik aufgenommen, ist hereditär nicht belastet. Sie hat einigemale Gesichtsrose durchgemacht und leidet seit mehreren Jahren an Lungenspitzenkatarrh. Vor etwa $2^1/_2$ Jahren bemerkte sie, dass ihre rechte Schulter und der rechte Oberarm dicker wurde. Die Anschwellung habe langsam aber stetig zugenommen und vor einem Jahre die jetzige Grösse erreicht. Seitdem sei sie nicht mehr gewachsen. Im April vorigen Jahres begab sich Pat. in ärztliche Behandlung. Bei einer Punktion entleerte sich eine geringe Menge einer hellgelben klaren Flüssigkeit. Eine Röntgenaufnahme habe nichts ergeben. Der Tumor sei für eine bösartige Neubildung erklärt worden, und man habe ihr geraten, sich den Arm aus der Schulter auslösen zu lassen.

Status praesens: Ziemlich gracil gebaute Frau von mittlerem Ernährungszustande. Ueber der rechten Lungenspitze hört man etwas abgeschwächtes Atmen und wenige feinblasige Rasselgeräusche. Die Gegend der rechten Schulter zeigt einen fast kopfgrossen Tumor, der ungefähr den verbreiterten Conturen des Deltoides entspricht (vgl. Fig. 1 folg. Seite). Die Geschwulst bildet eine besonders grosse vordere und eine kleinere hintere Vorwölbung, die in der Mitte etwas eingescheidet sind. Der Tumor reicht nach innen bis fast zur Mamillarlinie, nach oben bis ans Akromion, nach hinten bis an die Spina scapulae, nach unten bis zur Ansatzlinie des Deltoides. Ueber der vorderen Partie ist die Haut verdünnt, etwas bläulich verfärbt. Im übrigen ist dieselbe wenig verändert, gut verschieblich. Der Tumor ist prall gespannt, doch ist im ganzen Bereiche der Geschwulst deutliche Fluktuation nachzuweisen, durch welche auch eine Kommunikation zwischen den beiden Vorwölbungen sicher gestellt werden kann.

Die Probepunktion ergiebt sanguinolente, klare Flüssigkeit. Bewegungen des Armes im Schultergelenk sind nur durch die Grösse der Geschwulst beschränkt. Schmerzen sind dabei nicht vorhanden, doch klagt Pat. über solche im ganzen Unterarm. Krepitieren ist nicht nachzuweisen, ebenso-

Fig. 1.

wenig fühlt man Reiskörperchen durch die Wandung hindurch. Bei Anspannung des Musc. deltoideus lässt sich konstatieren, dass die Geschwulst unter dem Muskel liegt. — Ausserdem findet sich in der Gegend des rechten Handgelenkes eine den Sehnenscheiden entsprechende Vorwölbung, die ein typisches Zwerchsackhygrom darstellt. Man fühlt deutliches Reiskörperchen-Krepitieren.

22. II. Mit der Aspirationsspritze wird eine Entleerung versucht, was jedoch nicht gelingt. Mit starkem Troicart werden ca. 100 ccm sanguinolenter Flüssigkeit, sowie einige Reiskörperchen entfernt. Es wird die Diagnose auf ein, wahrscheinlich tuberkulöses Hygrom der Bursa subdeltoidea gestellt und Pat. die Exstirpation des Tumors vorgeschlagen.

5. III. Operation in Aethernarkose (Prof. Dr. v. Bruns): Es wird zunächst ein Längsschnitt über die stärkste Vorwölbung an der Vorderseite geführt. Nach Durchtrennung des Deltoideus gelangt man auf die

Kapsel der Geschwulst, über welche noch einige gefässführende Schichten ausgespannt sind. Nach Durchtrennung derselben wird der Tumor nach beiden Seiten sowie nach oben und unten hin frei gemacht und dann ein zweiter Schnitt, wie der vorige, etwa 15 cm lang, etwas nach vorn vom hinteren Rande des Deltoides angelegt. Auch von diesem Schnitte aus wird die Geschwulst soviel als möglich ausgeschält. Um eine Entfernung des mächtigen Sackes zu ermöglichen, wird derselbe am oberen und unteren Pole geöffnet. Es entleert sich wenig Flüssigkeit, aber mehrere Hände voll platter, glatter Reiskörper. Es wird nun zunächst vom hinteren Schnitte aus die Geschwulst nach allen Seiten freigemacht, und dann die hintere Partie aus dem vorderen Schnitte herausgestülpt. Es lässt sich jetzt auch der vordere, gegen das Gelenk zu gelegene Teil ohne besondere Schwierigkeiten scharf auslösen. Ein unter das Akromion sich erstreckender Fortsatz giebt auf starken Zug nach, und so wird der Tumor in toto entfernt. Bei Besichtigung der Wunde zeigt es sich, dass es sich um ein Hygrom der Bursa subacromialis bezw. subdeltoidea handelt, das sich nach oben etwa $1^1/_2$ Fingerglied weit unter das Akromion erstreckt und von beiden Seiten her den Humeruskopf weit umgriffen hat. Das Schultergelenk wurde nicht eröffnet. — Durchgehende Drainage vom unteren Winkel des hinteren Schnittes. Naht des Deltoideus mit 8 Catgutnähten. Hautnaht, Kompressionsverband.

10. III. Verbandwechsel. Entfernung der Nähte. Wunde per primam geheilt. — 14. III. Pat. entlassen.

3. VII. Nachuntersuchung: Das Aussehen der Patientin ist ein erheblich besseres. Sie fühlt sich vollkommen wohl und ist mit dem Resultate der Operation ausserordentlich zufrieden. Die objektive Untersuchung ergiebt: Am rechten Oberarme, an der vorderen und hinteren Grenze des Deltoideus befinden sich 2 gut 15 cm lange lineäre Narben. Gegen den linken Oberarm ist eine geringe Atrophie der Muskulatur zu konstatieren. Die Konturen sind fast die normalen. Die Abduktion des Armes ist im Scapulo-Humeralgelenke bis fast zur Horizontalen möglich, bei weiterem Heben geht die Scapula mit. Alle anderen Bewegungen sind vollkommen ungehindert. Die Schmerzen im Unterarm sind verschwunden. Am rechten Carpalgelenke besteht noch unverändert das Zwerchsackhygrom, welches ganz deutliches Reiskörperchen-Krepitieren aufweist. Pat. will sich dasselbe jetzt operieren lassen. 11. VII. Totale Exstirpation des Carpalhygroms. Dasselbe enthält verhältnismässig wenig Reiskörperchen. Die mikroskopische Untersuchung der Wand zeigt zahlreiche Tuberkel mit Riesenzellen.

Der entfernte Tumor besteht aus einem grösseren, nahezu kugeligen Teile und einem von diesem ausgehenden sackförmigen Fortsatze. Er erreicht in seiner Gesamtheit etwa Kindskopfgrösse. Seine Aussenfläche ist im allgemeinen glatt, an vielen Stellen jedoch mit noch anhaftenden Bindegewebsteilen besetzt. Die Wand des Balges ist von

verschiedener Dicke, sie schwankt zwischen wenigen mm und 2 cm. Letztere Stärke erreicht sie in dem grösseren kugeligen Teile. Dort fühlt sie sich teilweise wie verknorpelt an. Das Innere der Geschwulst zeigt sich dicht erfüllt mit platten, gelb-weissen Körperchen, welche teils in grosser Menge einzeln liegen, teils zu grösseren Haufen sich zusammengeballt haben. Man findet solche, die ein Hirsekorn an Grösse nicht übertreffen, neben Gebilden von 2 cm Durchmesser. Dazwischen befinden sich alle Uebergänge, doch bilden Körperchen von über 1 cm Durchmesser die grössere Menge.

Die Innenwand des Balges (s. Fig. 2) bietet ein ganz merkwürdiges

Fig. 2.

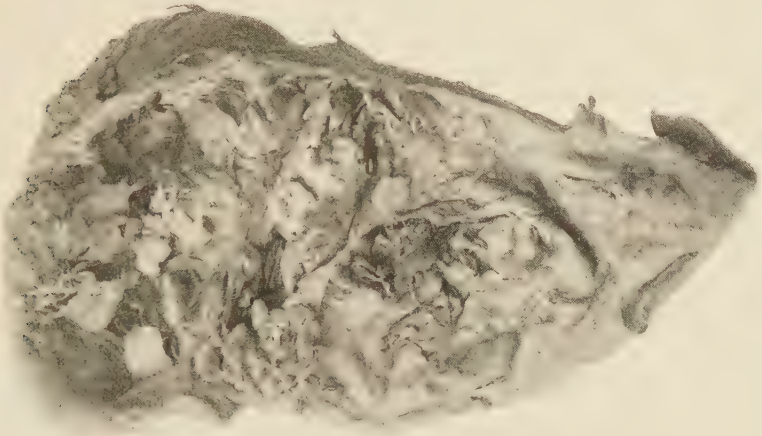

Aussehen dar, hervorgerufen durch zahlreiche an derselben mit teils dünnen, teils dickeren Stielen befestigte Reiskörper verschiedenster Grösse und derselben Beschaffenheit, wie die frei beweglichen. Sie hängen teils in die Höhlung hinein, teils liegen sie der Wand ziemlich vollständig an, so dass dieselbe ein eigenartig zerklüftetes, unregelmässiges Aussehen gewinnt.

Die mikroskopische Untersuchung der Wand des Balges ergiebt zunächst mit unzweifelhafter Gewissheit, dass es sich um einen tuberkulösen Vorgang handelt. Es sind deutliche, wenn auch nicht allzu zahlreiche Tuberkel mit typischen Riesenzellen nachzuweisen. Der Bau der Wand ist ein bindegewebiger, besonders in den äusseren Teilen mit deutlich fibrillärer Anordnung. Nach der Innenwand zu wird dieselbe undeutlicher, um schliesslich ganz aufzuhören. Dort findet sich ausgesprochene fibrinoide Degeneration.

Es handelt sich also in unserem Falle um ein Reiskörperhygrom, ausgehend von der Bursa subdeltoidea. Dasselbe besteht seit $2^1/_2$ Jahren, hat nur wenig Beschwerden gemacht und hauptsächlich nur durch seinen Umfang Bewegungsstörungen hervorgerufen. Ueber die

Aetiologie erfahren wir nichts Besonderes, doch führt das gleichzeitige Vorhandensein eines Spitzenkatarrhes der rechten Lunge, wie eines Carpalhygromes des rechten Armes zu der Annahme, dass es sich hier um einen tuberkulösen Prozess handle. Die mittelst starken Troicarts vorgenommene Probepunktion förderte eine Menge typischer Reiskörperchen zu Tage, so dass die Diagnose für jene Affektion entschieden war. Die Entfernung ist hier in Form einer vollständigen Ausschälung des ganzen Sackes vorgenommen worden. Die Heilung trat in kürzester Zeit ein. Pat. verliess nach 8 Tagen geheilt die Klinik.

Als besonders bemerkenswert an diesem Falle möchte ich drei Punkte anführen: Einmal dürfte dieses Hygrom wohl zu den grössten zählen, welche bis jetzt an der Bursa subdeltoidea bekannt geworden sind. Der bedeckende Musc. deltoideus wird durch dasselbe in einem solchen Masse vorgewölbt, dass die obere Hälfte des Oberarmes in eine kugelförmige Anschwellung verwandelt ist, welche vorn bis fast zur Mamillarlinie reicht. Berücksichtigen wir dann noch die anderen Grenzen, welche oben am Akromion, hinten an der Spina scapulae und unten am Ansatze des Musc. deltoideus angegeben werden, so haben wir einen Tumor vor uns, gegen welchen die anderen, bisher beschriebenen, an Grösse weit zurücktreten. Lediglich der ausserordentliche Umfang ist es auch, welcher die Bewegungsstörungen verursacht, da das Schultergelenk frei beweglich ist, Schmerzen so gut wie gar nicht vorhanden sind. Der gewaltigen Ausdehnung der äusserlich sichtbaren Geschwulst entspricht auch das durch die Operation gewonnene Präparat des eigentlichen Hygromsackes, welcher Hände voll Reiskörperchen enthält und in seinen Dimensionen denen eines Kindskopfes gleichkommt.

In zweiter Linie möchte ich die Möglichkeit einer falschen Diagnose hervorheben. Die ausserordentliche Grösse des Tumors wird es wohl nicht zum geringen Teile gewesen sein, welche seitens des zuerst konsultierten Chirurgen zur Annahme einer malignen Neubildung geführt hat. Es ist deshalb von nicht zu unterschätzendem Werte, darauf hinzuweisen, welch grosse Ausdehnung Schleimbeutelhygrome gewinnen können, um verhängnisvolle Fehler in der Diagnosenstellung zu verhüten.

Schliesslich ist es in unserem Falle von Interesse, das gleichzeitige Auftreten zweier Hygrome bei einem schon mit einer Lungenaffektion behafteten Individuum zu beobachten. In der Wandung beider Hygrome hat die mikroskopische Untersuchung tuberkulöse

Prozesse festgestellt. Der Befund stimmt fast vollkommen überein mit dem, was Garrè[1]) über die Histologie der Sehnenscheidenhygrome sagt: „Die Wand der Sehnenscheidenhygrome besteht aus derbem, geschichteten Bindegewebe. Gegen die innere Oberfläche zu finden wir die einzelnen Bindegewebslagen hier und da auseinandergedrängt durch einen Infiltrationsherd, der eine oder mehrere Riesenzellen enthält, in deren Umgebung epitheloide Zellen liegen. Als weitere Schicht gegen das Innere zu folgt dann meist eine mehr oder minder mächtige Lage fibrinoid degenerierten Gewebes. Es ist die gleiche Substanz, aus der die Reiskörper bestehen."

Für den letzten Satz, welcher ja immer noch zum Teil angefochten wird, glaube ich in unserem Falle auch einen neuen Beleg darbringen zu können, indem es mir gelang, an einem noch wandständigen Reiskörperchen deutlich die Uebereinstimmung seines Baues mit dem der inneren fibroid degenerierten Schicht der Balgwand zu konstatieren. Damit würde ich mich der zuerst von Höftmann ausgesprochenen und dann von Goldmann weiter ausgeführten Ansicht anschliessen, dass die Reiskörper als Degenerationsprodukte der fibrinös entarteten Granulationsschicht der Balgwand anzusehen seien. Dass dieselbe Extremität befallen ist, könnte zu der Annahme führen, dass durch besondere Inanspruchnahme derselben in den Synovialsäcken sich ein locus minoris resistentiae gebildet hat, an welchem der Tuberkelbacillus geeigneten Boden zur Ansiedelung gefunden hätte. Dies würde die vielfach verbreitete Ansicht unterstützen, dass Schleimbeutel- und Sehnenscheidenerkrankungen mechanischen Insulten ihre Entstehung verdanken. —

Ausser vorstehendem Falle sind mir noch folgende weitere Beobachtungen von Hygromen der Bursa subdeltoidea aus der Litteratur bekannt geworden:

1. Gregory Smith (Bei Gurlt, Beiträge zur vergl. pathol. Anatomie der Gelenkkrankheiten. Berlin 1853, pag. 264 Nr. 18).

Bei einem 40jährigen Manne war der Schleimbeutel unter dem Musc. deltoideus sehr gross, seine Wände verdickt; er kommunicierte aber nicht mit der Gelenkhöhle, indem eine dicke Faserstoffschichte dazwischen lag.

2. Präparat des St. Bartholom.-Hosp. Mus. (Ser. V, Nr. 12).

Bei diesem ist der Schleimbeutel vergrössert, seine innere Oberfläche glatt und enthält zahlreiche flache, ovale Körperchen von ziemlich bedeutender Konsistenz.

3. Stanley (Medical Times, Sept. 1853).

1) Diese Beiträge. Bd. VII. S. 308.

11jähr. Mädchen. Sehr grosses Hygrom des an der Schulter unter dem Musc. deltoideus gelegenen Schleimbeutels. Die Geschwulst erstreckte sich unter das Akromion. Incision, Entleerung einer Menge schleimiger Flüssigkeit und etwa eines Dutzends melonenkernartiger Körperchen. Auf dem Wege der Eiterung und Granulationsbildung erfolgt Heilung.

4. Hyrtl (Topographische Anatomie II.).

Bei einer 80jährigen Pfründnerin befand sich dicht unter dem Akromion auf dem Deltamuskel eine faustgrosse Geschwulst, welche fluktuierte und durch Druck mit der vollen Hand verkleinert werden konnte. Beim Zufühlen in der Achselgrube fand ich, dass in dem Masse, als die Geschwulst durch Druck abnahm, die ohnedies fluktuierende Gelenkkapsel sich aufblähte. Es war somit die Geschwulst auf dem Deltamuskel ohne Zweifel ein Hygrom des normalen Schleimbeutels unter dem Deltamuskel, welches sich zwischen den Bündeln des Muskels nach aussen drängte und, wie es oft bei Schleimbeuteln der Fall ist, mit der Höhle des Schultergelenkes kommunicierte.

5. Robert (Cliniques chirurg., Hôtel Dieu, 1860).

25jähriger Kellner, seit 1 Jahre Schmerzen in der rechten Schulter, dort bei Bewegungen krepitierendes Geräusch. An der Vorderseite der rechten Schulter findet sich eine rundliche Anschwellung. Der Musc. deltoideus ist nach aussen verschoben und durch einen zwischen ihn und den Humeruskopf eingelagerten Tumor aufgehoben. Probepunktion. Es werden ungefähr 20 gr einer klaren Flüssigkeit entleert. Entleerung der gesamten Flüssigkeit, ca. 100 gr, mittelst Troicarts, gleichzeitige Entfernung von etwa 20 Reiskörpern. Jodeinspritzung. Nach 14 Tagen Verlassen des Hospitals. Noch leichte Verhärtung und Rötung zu konstatieren.

6. Trélat (Daremberg et Cazeneuve. Comptes rendus d. l. soc. de Biologie. Paris 1875 6. S. I) entleerte aus einem Hygrom der Bursa subdeltoidea durch Punktion 100 gr einer zitronengelben, fadenziehenden, leicht alkalischen Flüssigkeit, in der weisse, opake Corpora oryzoidea mit dem grössten Durchmesser von 4—8 mm schwammen.

7. Bonfiglio (Gazetta med. Lombarda 1895).

40jähr. Mann mit einer schmerzhaften Geschwulst der linken Schulter. Bei der Incision entleerte sich eine dicke, ölige, synoviaähnliche Flüssigkeit und kleine, erbsengrosse Körperchen, deren noch mehr von der Wand abgekratzt wurden. Nach einem Jahr Recidiv, wiederum Incision, Entleerung von Flüssigkeit und Konkrementen.

8. Gosselin (Clinique de la Charité 1869).

17jähriger, junger Mann bemerkt seit 10 Tagen eine aussergewöhnliche Anschwellung der linken Schulter. In der Höhe des äusseren Endes der Clavikel befindet sich ein rundlicher Tumor von der Grösse einer halben Orange. Man fühlt deutliches Krepitieren von Reiskörperchen. Punktion mit Troicart, Entleerung von 40 gr Flüssigkeit und einigen Reiskörperchen. Jodeinspritzung, Kompressivverband. Nach etwa 4 Wochen Heilung.

9. Sidney Jones (Lancet London 1869).

29jährige Frau, hat seit 18 Monaten auf der rechten Schulter eine Geschwulst von Orangengrösse. Sie klagt über Schwäche in der Schulter und über Schmerzen im Arm nach längerer Arbeit. — Punktion. Entleerung einer zähen Flüssigkeit und einer Anzahl Reiskörper von Melonenkerngrösse. Nach 6 Tagen Incision an der Einstichstelle, Einführung eines Fingers und Entfernung einer grossen Menge von Reiskörpern. Zweimal täglich Ausspülung der Höhlung mit Salzlösung. Ruhigstellung des Armes. Nach 5 Wochen Heilung.

10. Tuscewski (Das Hygrom der Bursa subdeltoidea, Diss. Greifswald 1878).

Frau Z., seit 2 Jahren eine abgegrenzte Anschwellung in der Schultergegend. Faustgrosser Tumor, prall elastisch, dunkel fluktuierend. Grenzen: unten zwischen mittlerem und unterem Drittel des Deltoideus, vorne Sulcus intertubercularis. Nach oben verliert er sich am Akromiondache, nach hinten ist er undeutlich abzugrenzen. Achselhöhle vollständig frei. — Incision. Entleerung einer serös-sanguinolenten Flüssigkeit mit reichlichen Corpora oryzoidea. Gegenöffnung. Durchströmenlassen von Carbolsäurelösung. Kompressivverband. Langsame Heilung.

11. Delorme (Bulletins et mémoires de la société de chirurgie, 1894).

Ein sonst gesunder, kräftiger Kürassier bemerkt seit 14 Tagen eine Anschwellung in der rechten Schultergegend. Dieselbe nimmt zusehends in 2 Tagen zu und erreicht anderthalb Faustgrösse. Keine Schmerzen, keine allgemeinen oder lokalen Reizerscheinungen. — Incision, Entleerung einer grossen Menge einer klaren Flüssigkeit. Die Wandung ist mit dicken fibrösen Schwarten bedeckt. Curettement, Kauterisation mit Chlorzink. In 4 Wochen Heilung. In der Wandung wird Tuberkulose nachgewiesen.

12. Richard (De l'hygroma à grains riziformes de la bourse sous-deltoïdienne. Thèse. Paris 1898).

Ein 33jähriger Bedienter hat seit 18 Monaten einen schmerzlosen Tumor von Mandarinengrösse in der Gegend des linken Deltoideus. Bei nicht angespannten Muskeln deutliche Fluktuation und fühlbares Reiskörperchen-Krepitieren. Das Gelenk ist frei. — 10 cm lange Incision vom Akromion über die Höhe des Tumors. Eröffnung des Hygromsackes, Entleerung von 80—100 gr einer eitrig-serösen Flüssigkeit und Entfernung zahlreicher Reiskörperchen. Sorgfältiges Ausschneiden des Balges soweit wie möglich, der Rest wird mit der Kurette entfernt. Ausspülung mit starker Carbolsäurelösung. Nach 9 Tagen Heilung. Die Wandung des Sackes erweist sich als tuberkulös, indem Tuberkel und Riesenzellen in derselben gefunden werden.

13. Schrader (Inaug.-Diss. Berlin 1898).

23jähr. Frau. Geschwulst in der Gegend der linken Schulter, dem Verlauf des M. deltoides entsprechend. Drei erfolglose Punktionen, bei

denen deutliches Knirschen gefühlt und seröse Flüssigkeit entleert wird. Exstirpation des apfelgrossen Hygroms, das sich weit nach oben und hinten unter das Acromion erstreckt und mit dem Gelenk nicht kommuniciert. Heilung. Der Inhalt des Sackes besteht aus einer klaren, fadenziehenden Flüssigkeit und einer sehr grossen Menge von Reiskörperchen bis zu Linsengrösse. Zahlreiche polypöse Excrescenzen sitzen der verdickten Wandung auf. In einer solchen finden sich Riesenzelltuberkel mit Bacillen.

**14.** Derselbe.

42jähr. Mann mit apfelgrossem Tumor der linken Schulter. Deutliches Krepitieren bei Druck auf die Geschwulst. Bewegungen des Schultergelenks beschränkt. Ziemlich mühsame Exstirpation des Hygroms, welches mit dem Periost des Humerus und mit der Gelenkkapsel stellenweise verwachsen ist, mit dem Gelenk aber nicht kommuniciert. Heilung. Der Inhalt des stark verdickten Sackes besteht aus seröser Flüssigkeit und einer grossen Menge von durchsichtigen, elastischen Reiskörpern. In der Wand des Hygroms deutliche Tuberkel mit typischen Riesenzellen und Verkäsung. Keine Bacillen. Patient erkrankte später an Gonitis tuberculosa.

**15.** Derselbe.

42jähr. Mann mit einer doppelfaustgrossen Geschwulst der rechten Schulter, die unter dem Deltoides liegt und deutlich fluktuiert. Punktion negativ. Schwierige Exstirpation des Sackes, der Fortsätze unter den Proc. coracoides und unter das Acromion schickt. Der Sack kann bei der Operation nicht geschont werden und lässt massenhaft Reiskörperchen hervorquellen. Heilung.

Einschliesslich unseres Falles haben wir also im Vorhergehenden aus einem Zeitraume von 64 Jahren 16 verschiedene Beobachtungen über Hygrome der Bursa subdeltoidea mitgeteilt. Daraus erhellt, dass diese Affektion ohne Zweifel eine sehr selten vorkommende ist und in der Häufigkeit ihres Auftretens in keinem Verhältnis steht zu der gleichen Erkrankung mancher anderer Schleimbeutel, wie z. B. der Bursa olecrani oder gar der Bursa praepatellaris.

Was die Beteiligung der Geschlechter anbetrifft, so ist kein wesentlicher Unterschied zu bemerken. Unter 13 Fällen, bei denen Angaben hierüber vorhanden sind, fallen 5 auf das weibliche, 8 auf das männliche Geschlecht. Aehnlich verhält es sich in Bezug auf das Alter. Die Erkrankung kommt vom 11. bis zum 80. Lebensjahre vor. Nur das erste Jahrzehnt scheint verschont zu sein, was bei der geringen Inanspruchnahme der in Betracht kommenden Teile in jenen Jahren erklärlich ist.

Immer hat das Hygrom der Bursa subdeltoidea eine beträcht-

liche Vergrösserung des Schleimbeutels und eine entsprechende Difformität der Schultergegend zur Folge. Dabei ist die Form der Vorwölbung immer eine halbkugelige. Die genaueren Angaben über die Grösse des Tumors sind aber sehr verschieden. Während bei dem einen Falle von der Grösse einer halben Orange gesprochen wird, haben wir es bei unserem Falle mit einer Geschwulst von Kindskopfgrösse zu thun. Dazwischen finden sich alle Uebergänge.

Die Dauer ist, entsprechend dem chronischen Charakter, meist eine beträchtliche. Abgesehen von den Fällen Gosselin und Delorme handelt es sich um Zeiträume von mindestens einem Jahre, im Falle Masserell liegt der Beginn der Erkrankung sogar 4 Jahre zurück. Die Fälle Gosselin und Delorme sind mit der Zeit von 10 und 14 Tagen wohl so zu deuten, dass die Patienten ihre Erkrankung erst so spät bemerkt haben. Da bei dem einen Falle Reiskörperchen, bei dem anderen fibröse Schwarten vorhanden waren, kann es sich um keine akute Affektion handeln.

Typische Reiskörperchen kommen bei 13 der angeführten Fälle vor. Bei einem 14. findet sich die Wandung mit dicken fibrösen Schwarten bedeckt. Nur in dem Falle von Tuscewski ist ausdrücklich das Fehlen von freien Körpern angeführt. Die Autoren der anderen 2 Fälle gehen auf den Inhalt der Schleimbeutel überhaupt nicht ein. Somit kann man wohl das Vorkommen von Reiskörpern als zu dem Bilde des Hygroms der Bursa subdeltoidea gehörig betrachten. Dass man andererseits durch blosse Palpation das Vorhandensein von Reiskörpern nicht immer feststellen kann, lehrt unser Fall, wo bei der Operation Hände voll Reiskörperchen entfernt wurden, von denen vorher, trotz sorgfältigster Untersuchung, nichts zu fühlen war.

Bei Beurteilung der Frage nach dem histologischen Charakter des Hygroms lassen sich ausser dem unserigen noch die Fälle 11, 12, 13, 14 anziehen. In allen anderen ist diese Frage überhaupt nicht berührt worden. In jenen 5 Fällen ist mit Sicherheit Tuberkulose nachzuweisen, und wir können wohl mit Recht alle typischen Schleimbeutelhygrome für tuberkulös erklären, was ja für die analogen Erkrankungen der Sehnenscheiden schon lange erwiesen ist.

Die Therapie, welche bei den verschiedenen Fällen zur Anwendung kam, ist eine verschiedene. In 4 Fällen wurde die Punktion mit Entleerung des flüssigen Inhaltes des Hygromsackes und nachfolgender Jodeinspritzung vorgenommen. 2mal wurden Incisionen gemacht und dann durch täglich wiederholte Ausspülungen mit Ad-

stringentien eine raschere Heilung zu erzielen versucht. In dem Falle Gosselin und Bonfiglio kam das Kurettement zur Anwendung. Der Fall Richard wie der unsere und die Fälle Schrader's aus der v. Bergmann'schen Klinik sind die einzigen, bei denen die Behandlung von der Absicht ausging, den erkrankten Hygromsack in toto auszuschälen und damit sämtliche pathologisch veränderte Teile sicher zu entfernen. In dem Falle Richard gelang dies nur teilweise, indem ein Teil des Balges mit der Kurette entfernt werden musste. Bei unserer Patientin und in den Fällen Schrader's wurde dagegen der Tumor vollständig in einem Stücke entfernt und damit die sicherste Gewähr gegeben, dass wirklich alles erkrankte Gewebe beseitigt ist.

Die Heilungserfolge dieser verschiedenen Behandlungsarten sind natürlich gleichfalls erheblich verschiedene: sie sprechen unbedingt für die operative Radikalbehandlung. Während bei den anderen Fällen von 4—5wöchentlicher Heilungsdauer gesprochen wird, verliess bei Richard und in unserem Falle der Patient nach 9 Tagen geheilt die Anstalt. Ebenso heilten die Fälle der v. Bergmann'schen Klinik per pr. int. Nach der totalen Entfernung des Hygroms handelt es sich eben nur um die Heilung einer oder zweier glatter Schnittwunden, ein Recidiv ist damit ausgeschlossen. Bei den anderen Methoden muss der durch Punktion oder Incision entleerte Hygromsack langsam durch Granulationsbildung sich schliessen, die erkrankte Balgwand bleibt zurück und trägt in den Tuberkelbacillen den Keim zu einer erneuten Erkrankung in sich. Deshalb kann man bei diesen Fällen auch nicht im eigentlichen Sinne von einer Heilung reden. Es ist nur der Tumor verkleinert worden durch die Entleerung seines Inhaltes und dann die Punktionsöffnung oder die Incisionswunde geheilt.

Der Zweck des Vorstehenden ist es, die Aufmerksamkeit auf das selten vorkommende Hygrom der Bursa subdeltoidea zu lenken und zugleich der totalen Exstirpation desselben das Wort zu reden. Es giebt keine Behandlungsmethode, welche in so einfacher und schneller Weise zu einer sicheren und vollkommenen Heilung führt. Gefahren der Operation sind bei der heutigen Technik kaum vorhanden. Ausserdem bietet diese Methode aber auch noch den grossen Vorteil, dass durch sie ein Infektionsherd beseitigt wird, welcher, wenn er zurückbleibt, für den Körper eine beständige Gefahr bedeutet.